



KULZER

MITSUI CHEMICALS GROUP

Newsletter



Confección de

Dentadura total
Dr. Pedro Gámez / México

Desgaste dental - Estrategias

restauradoras para una sonrisa funcional
Dr. Kenneth Zamudio García / México

Rectificado de bordes en un solo paso

Una técnica rápida, precisa y cómoda
Dr. Daniel Rivera / México

Año 2026 No. 2

Charisma® Topaz

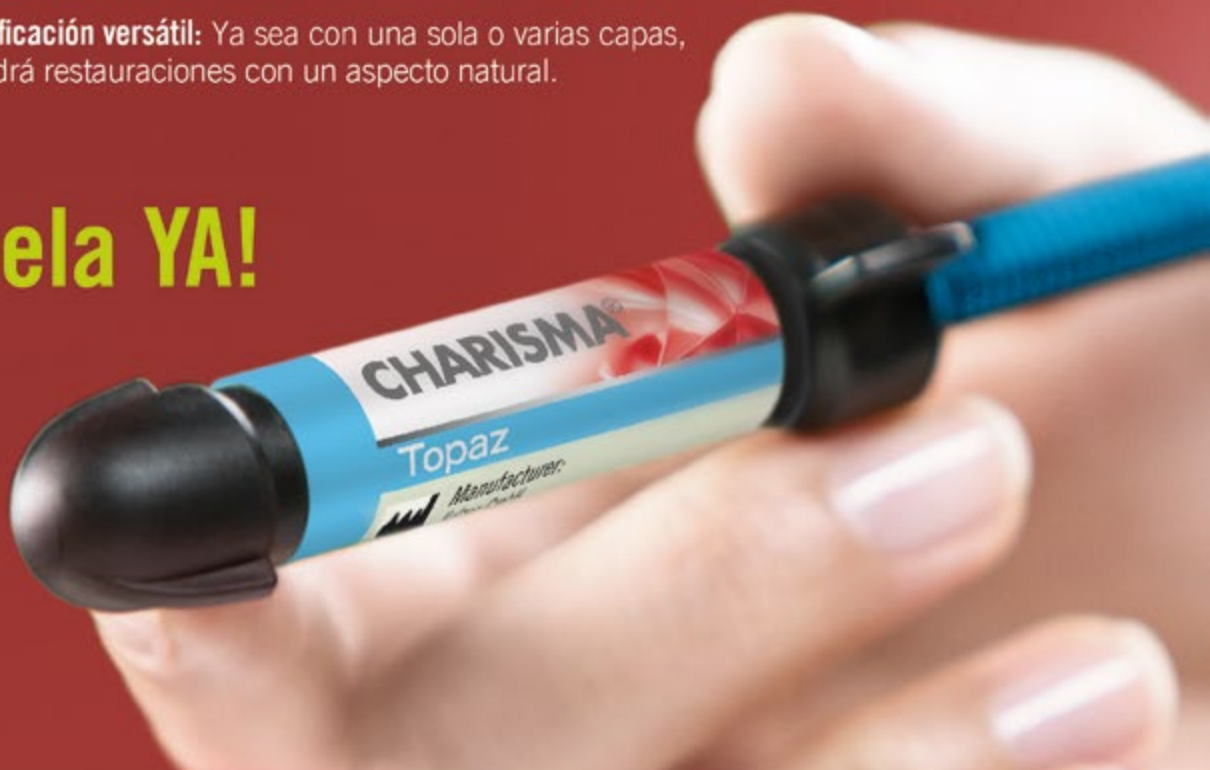Versatilidad estética gracias a un manejo sencillo y una fórmula innovadora

LIBRE
de monómeros
relacionados
con BPA

La
solución
3 en 1

- **Manejo sencillo:** Consistencia suave y estable con tiempo de trabajo prolongado y un alto brillo después del pulido.
- **Propiedades físicas superiores:** Con TCD, que combina una alta resistencia a la flexión y mínima contracción.
- **Estratificación versátil:** Ya sea con una sola o varias capas, obtendrá restauraciones con un aspecto natural.

¡Adquiérela YA!



KULZER MÉXICO

Managing Director
Stefan Lugert

**Director of Operations
& Marketing**
Helen Stauffert

Technical Training & Education
Daniel Rivera

**Specialist Graphic Designer
and Social Media**
Sandra Cedillo

**Export Sales Admin,
Procurement & Logistics**
Jennifer Martínez

Regulatory Affairs
Edith Guzmán

Controller
Juan Miguel Cruz

Accountant
Sara Ortíz

Accounting Clerk
Patricia Palacios

Accounts Receivables
Martha Saldaña

Warehouse & Distribution
Ricardo Gómez

Warehouse Clerk
Marco Ortiz

Courier
Ignacio Spindola

Housekeeping
Cinthia Cadena

Sales Manager
José Luis de la Hoz 55 5409 4467

National Sales Coordinator
Gabriela Mata 55 2702 9549

Key Account Manager
Margarita Yáñez 55 4090 3956

Telemarketing & Telesales
Ana Laura Estevez 55 1513 2244

Sales Reps
Ana E Balderas 55 5457 3414
Carlos Pérez 55 4362 5193
Gabriela Guerrero 56 2556 1036
Ricardo Ramírez 55 4362 5192

Back Office / Invoicing
Tabita Ramírez González

NewsLetter Kulzer México. 2026, No. 2, publicación cuatrimestral, mayo - agosto 2026. Editada por Kulzer México S.A. de C.V. Av. Homero 527-301, Colonia Polanco, CP. 11550 México. Editor responsable: Stefan Lugert. Los contenidos y estructura, así como los textos utilizados en esta revista, imágenes, gráficos, archivos, etc. están sujetos a derechos de autor y otros derechos de propiedad intelectual e industrial. Su divulgación, alteración o uso en cualquier tipo de forma, especialmente en otros medios, está prohibido o requiere el consentimiento previo por escrito de Kulzer México S.A. de C.V. Consulte nuestro aviso de privacidad en www.kulzer.mx



Desgaste dental

estrategias restauradoras para una *sonrisa funcional*

Dr. Kenneth Zamudio García / México

Porque la edad no debe estar peleada con la calidad de vida, el objetivo de mantener una salud bucal adecuada puede lograrse cuando existe una verdadera sinergia clínico-paciente, entendiendo los alcances y límites del trabajo realizado en equipo, el cual incluye al laboratorio dental, al paciente y al clínico.

Esto va más allá de una relación profesional convencional, ya que se convierte en una relación donde convergen sentimientos, necesidades, confianza, miedos y expectativas. El compromiso del clínico es cumplir y, en la medida de lo posible, superar dichas expectativas, entregando un tratamiento que no se limite a lograr dientes “blancos y derechos”, sino que devuelva al paciente la posibilidad de sonreír, reír y comer con seguridad. En otras palabras, recuperar la confianza necesaria para desenvolverse en su entorno laboral y personal con normalidad.

Todo lo anterior se ejemplifica en el siguiente caso clínico, que representó un verdadero reto y que fue posible gracias al trabajo en equipo y al uso de la tecnología actual, permitiendo realizar rehabilitaciones integrales en tiempos reducidos, con materiales de alta calidad, resultados predecibles y un enfoque mínimamente invasivo, sin comprometer la excelencia del tratamiento.

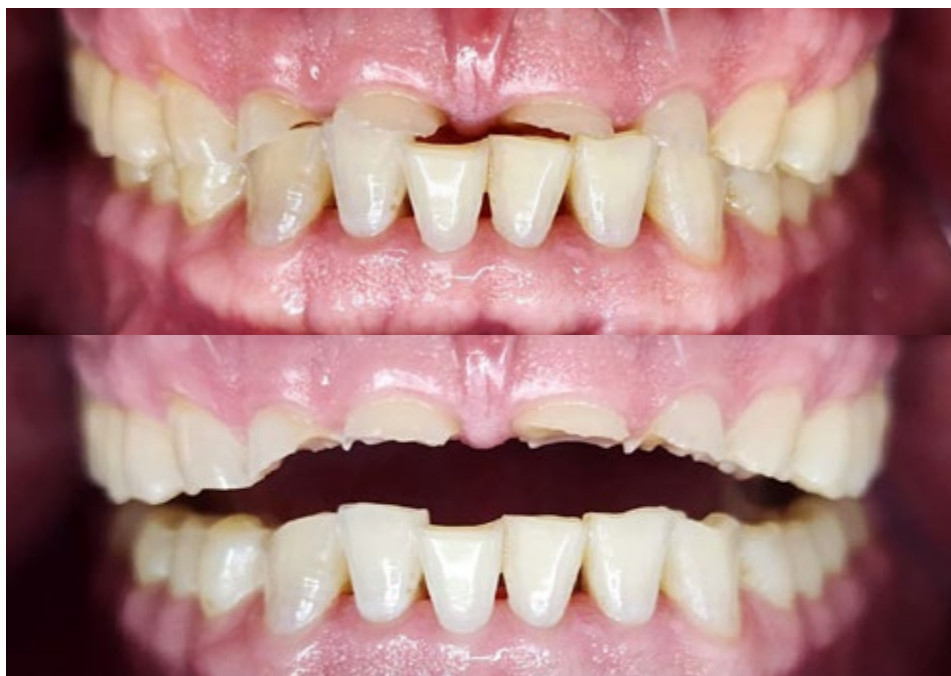Resumen Clínico

Se presenta paciente masculino de 70 años que acude a consulta refiriendo que sus dientes están muy desgastados, lo que le impide comer adecuadamente y hablar con claridad. Su principal solicitud fue “tener dientes nuevos”.

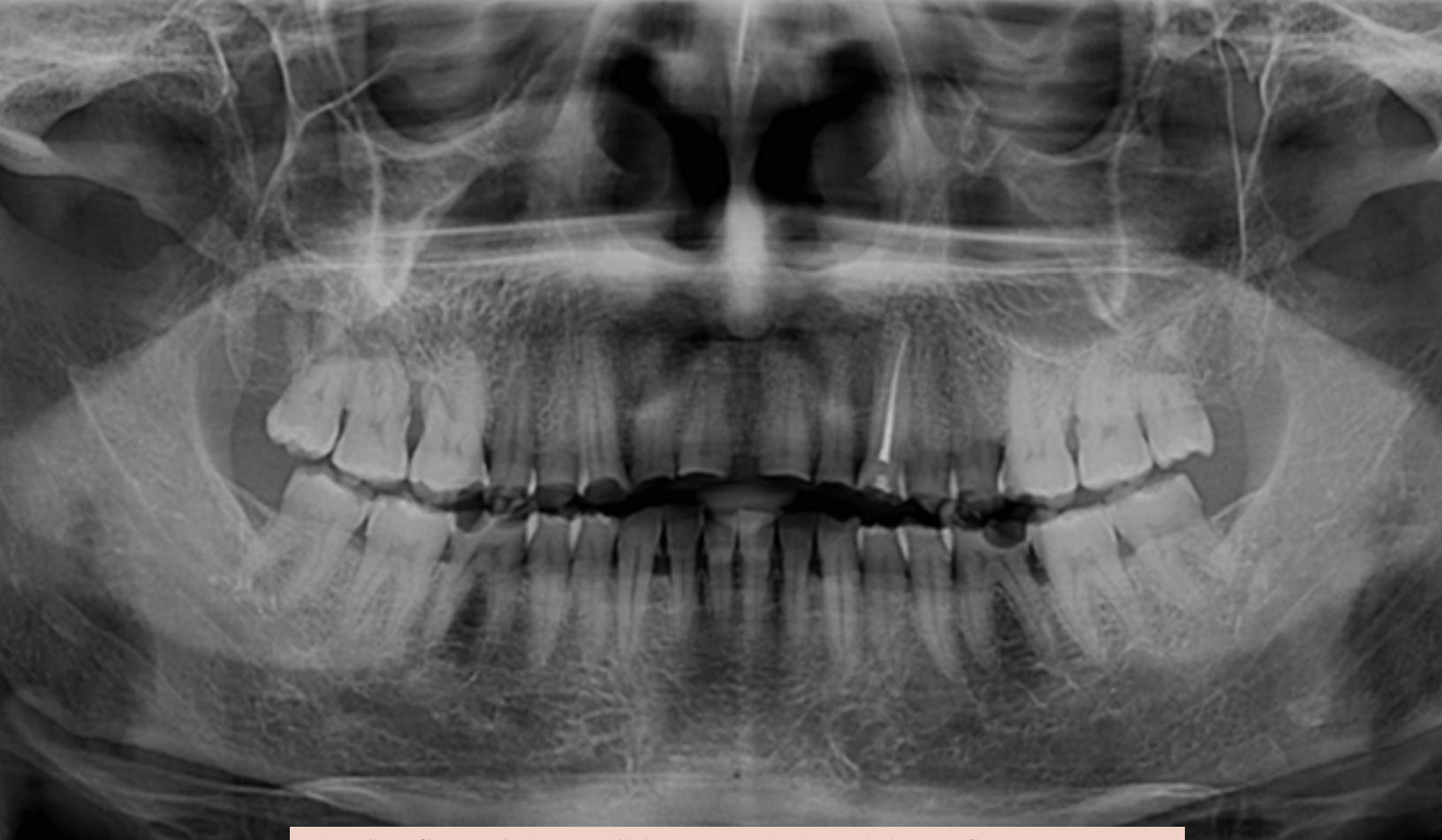Durante la revisión clínica, apoyados con escaneo intraoral como herramienta diagnóstica, se determinó pérdida de dimensión vertical secundaria a atrición y hábitos parafuncionales.

El desgaste patológico se observó tanto en la zona anterior superior como en las zonas posteriores superior e inferior, comprometiendo maxilar y mandíbula.

En las imágenes clínicas se evidenciaba desgaste severo. Asimismo, se valoró la posible necesidad de tratamiento endodóntico en los dientes anteriores, el cual finalmente no fue requerido.



Vista vestibular de la zona anterior superior que es donde el paciente muestra mayor desgaste debido a la atrición



La radiografía panorámica permitió descartar patologías asociadas y confirmar un tratamiento de conductos previo en el canino superior izquierdo

Diagnóstico

Pérdida de dimensión vertical ocasionada por atrición dental y hábitos parafuncionales, generando dificultad en la masticación y alteraciones en el habla.

Es importante señalar que el paciente no presentaba sensibilidad, dolor ni sintomatología articular. El motivo principal de consulta era estético y funcional: percibía que sus dientes estaban “muy pequeños” y no le agradaban.

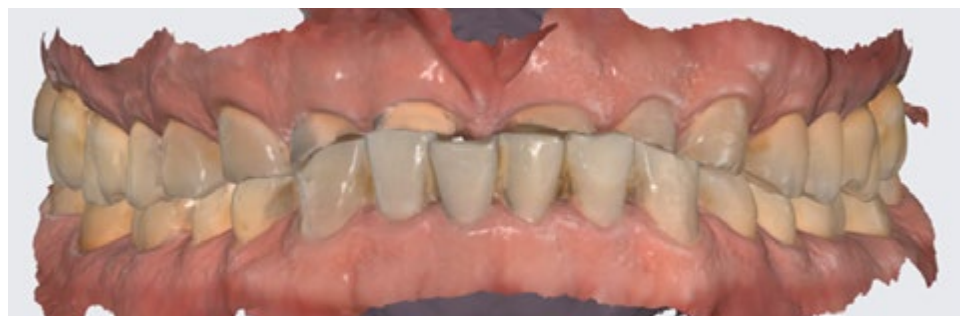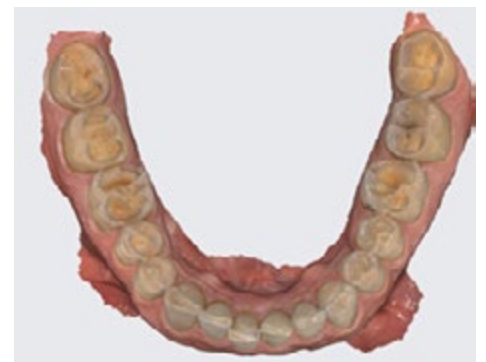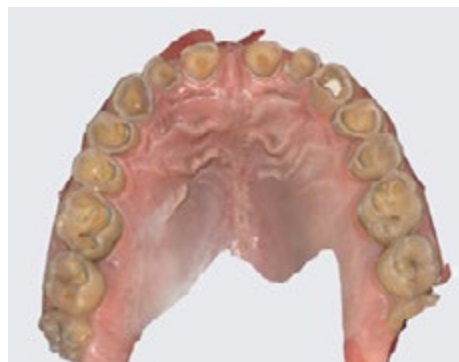Plan de tratamiento y comunicación con el paciente

Uno de los puntos más importantes fue la explicación del plan de tratamiento. Era fundamental que el paciente comprendiera por qué era necesario intervenir todas las piezas dentales y no únicamente las que presentaban mayor desgaste visible.

Utilizar términos técnicos complejos como dimensión vertical, oclusión, parafunción o bruxismo no resultaba adecuado en esta etapa, ya que dificultaba la comprensión. Por ello, se optó por una explicación sencilla y apoyada en herramientas visuales.

La herramienta clave fue el mockup, que permitió al paciente visualizar el resultado propuesto y comprender la necesidad de una rehabilitación integral.

Para su elaboración se trabajó en conjunto con Chacon Dental Lab, dirigido por el Dr. Kevin Chacón, quienes desarrollaron el aumento de dimensión vertical, así como la forma y oclusión ideal para el paciente.



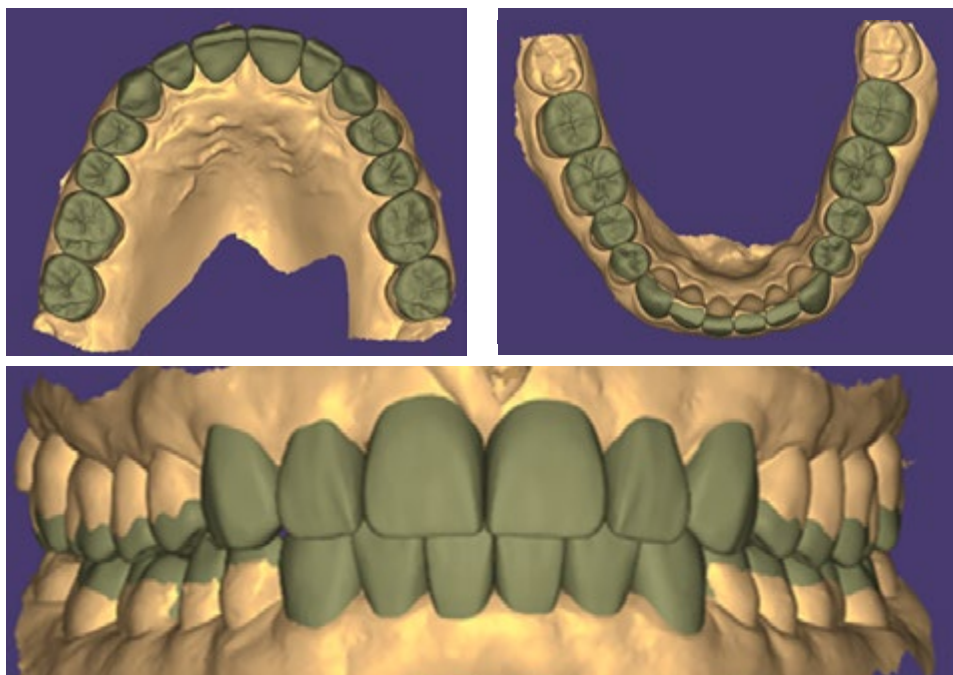


Diseño restaurador

Las indicaciones al laboratorio fueron:

- **Zona anterior superior** (canino a canino): coronas.
- **Zona posterior superior e inferior** (primer premolar a segundo molar, ambos cuadrantes): diseño tipo overlay.
- **Zona anterior inferior** (canino a canino): diseño tipo carilla.

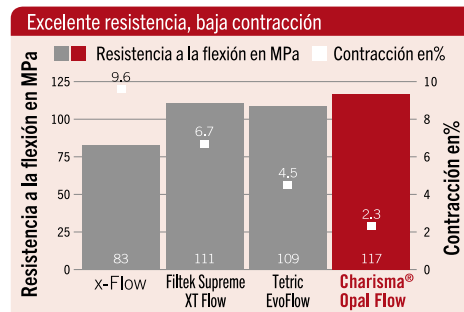
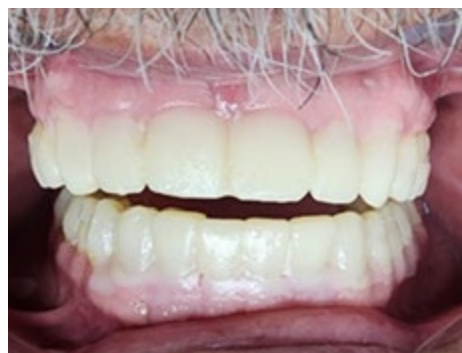Todo el planteamiento se realizó con la intención de no desgastar la estructura dental remanente, tanto en maxilar como en mandíbula.



Prueba de mockup

El mockup permitió:

- Visualizar el resultado final.
- Evaluar oclusión, guía anterior y guía canina.
- Determinar posibles modificaciones antes del tratamiento definitivo.
- Definir tono, contornos y forma dental.
- Facilitar la aceptación del tratamiento.



Fuente: Kulzer R&D, Alemania. Datos en archivo

Selección de técnica y materiales

Para la zona anterior superior e inferior (canino a canino) se utilizó la técnica de inyección de resina fluida y en la zona pos-terior (maxilar y mandíbula) la técnica de estampado. Estas técnicas fueron seleccionadas por permitir un abordaje mínimamente invasivo, práctico y con excelente equilibrio entre estética, función y costo, aspecto especialmente relevante en rehabilitaciones completas.

Los materiales que se decidió utilizar para este tratamiento fueron:

- **CHARISMA Opal Flow.** Composite fluido, radiopaco y nano-híbrido, con un tamaño de partícula que oscila entre 0.02µm y 5µm. Contiene aproximadamente 65% de relleno inorgánico en peso y 41% en volumen, en tono A2.
- **CHARISMA Topaz.** Nanocomposite radiopaco fotocurable con tiempo de trabajo extendido. Está basado en TCD-DI-HEA y UDMA, y contiene aproximadamente 78% en peso y 59% en volumen de relleno inorgánico, compuesto por partículas que van de 5 nanómetros a 5µm de cristales de fluoruro de aluminio y bario.
- **GLUMA Bond Universal.** Adhesivo Universal monocomponente de octava generación adaptable a múltiples estrategias de grabado (autograbado, grabado selectivo o grabado total). Su formulación incorpora un sistema solvente basado en acetona, lo que optimiza el desplazamiento del agua residual y favorece la evaporación controlada durante el secado al aire, contribuyendo a la formación de una película adhesiva uniforme y estable. El adhesivo contiene el monómero funcional ácido 10-MDP (10-metacriloxildecil dihidrógeno fosfato), reconocido por su capacidad para establecer enlaces químicos estables tipo M-O-P con la hidroxiapatita del esmalte y la dentina, así como por su alta afinidad con óxidos metálicos y superficies cerámicas de zirconia. Esta interacción química contribuye a la durabilidad de la interfase adhesiva y a un comportamiento mecánico confiable frente a cargas funcionales. La combinación de su solvente volátil, su perfil hidrofílico controlado y la presencia de 10-MDP permite a GLUMA Bond Universal ofrecer una adhesión consistente en diferentes sustratos, incluyendo dentina húmeda, esmalte grabado, aleaciones metálicas y zirconia.





Técnica de resina inyectada y estampada

Materiales necesarios

- Resina fluida y resina de cuerpo
- Guía de silicón translúcido (basada en encerado diagnóstico)
- Ácido fosfórico al 37%
- Adhesivo
- Teflón para aislamiento
- Lámpara de fotopolimerización

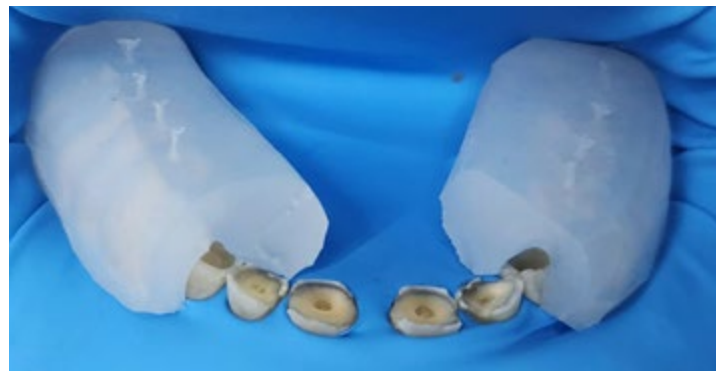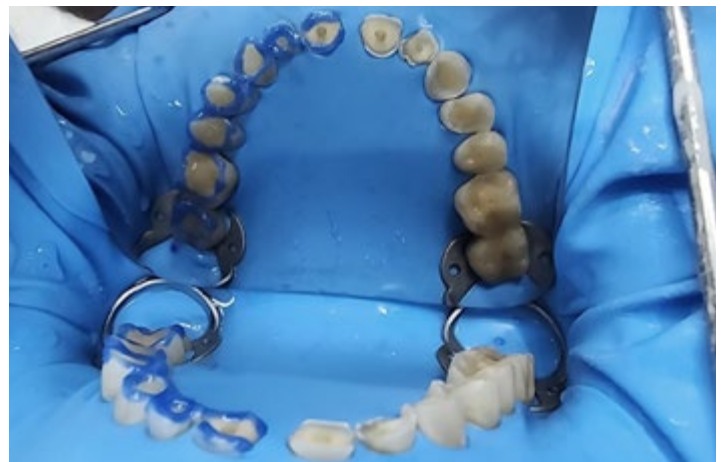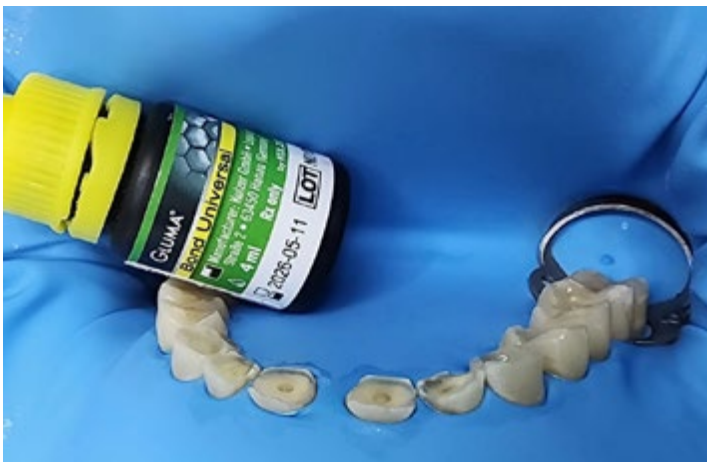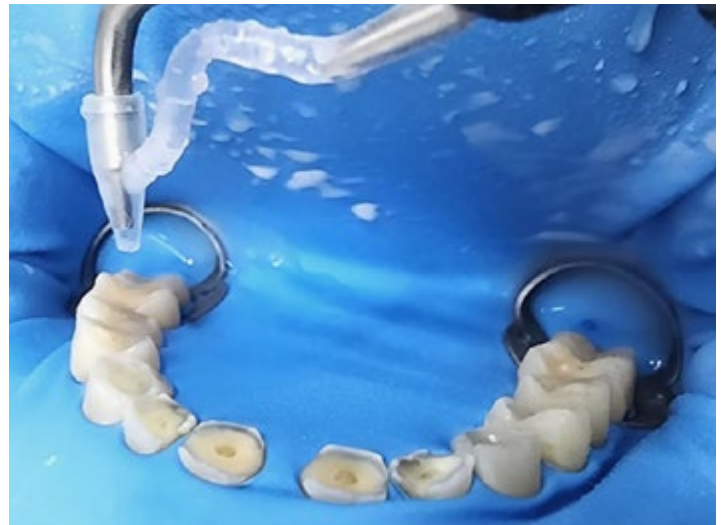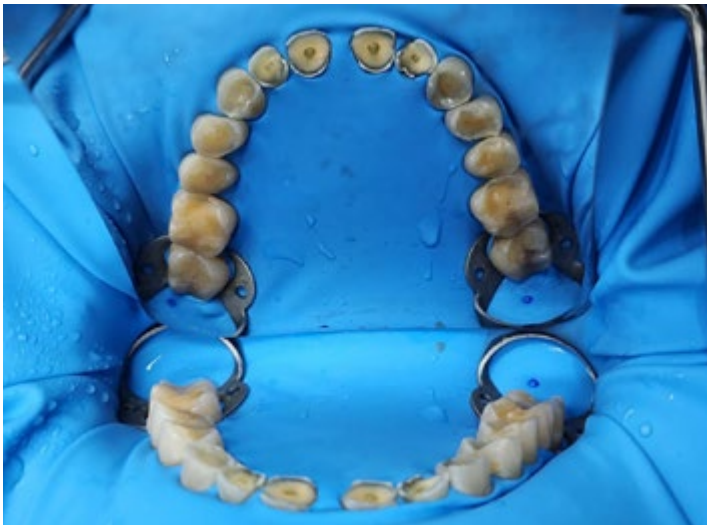Protocolo clínico

- **Diagnóstico:** fotografías, modelos, encerado y mockup.
- **Preparación:** aislamiento, elaboración de la guía de silicona,

limpieza y ajuste de preparaciones.

- **Grabado selectivo:** ácido fosfórico 20s, enjuague y secado.
- **Adhesión:** aplicación y fotopolimerización del adhesivo.
- **Inyección/estampado:** colocación de guía, aplicación de resina y fotopolimerización.
- **Finalización:** retiro de guía, eliminación de excesos, pulido y ajuste oclusal.

El procedimiento se realizó por sextantes, tanto en maxilar como en mandíbula. En anteriores para inyectar y en posteriores de primer premolar a segundo molar tanto en cuadrante derecho como en cuadrante izquierdo.





Técnica de inyección y estampado en mandíbula

En la mandíbula se trabajó por sextantes: en el sector anterior se utilizó la técnica de inyección y en el sector posterior, de primer premolar a segundo molar, tanto en el cuadrante derecho como en el izquierdo, se empleó la técnica de estampado.

Secuencia del tratamiento (5 citas)

Cita número 1

Se realizó el mockup y se dejó un periodo de 15 días para evaluar el comportamiento de la nueva oclusión, determinar si eran necesarios ajustes al encerado diagnóstico y valorar cómo se sentía el paciente con la nueva dimensión vertical y esquema oclusal. Al no requerirse modificaciones y al referir el paciente comodidad y adaptación adecuada a la nueva dimensión vertical, se procedió a iniciar las citas de rehabilitación definitiva.

Cita número 2

Se trabajó todo el maxilar, tal como se describió previamente, realizando la técnica de inyección y estampado, así como el pulido de todas las restauraciones efectuadas.

Cita número 3

Se rehabilitó la mandíbula mediante técnica de inyección en el sector anterior y estampado en el sector posterior, finalizando con el pulido y ajuste de las restauraciones.

Cita número 4

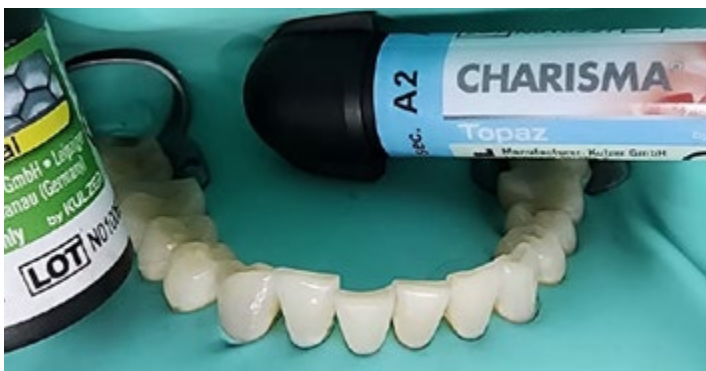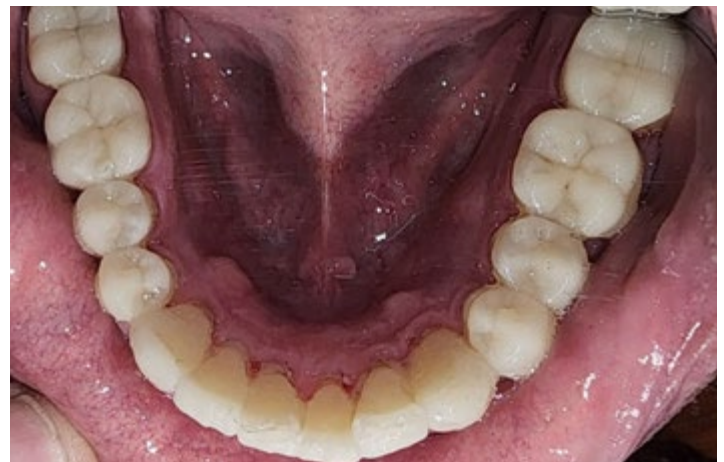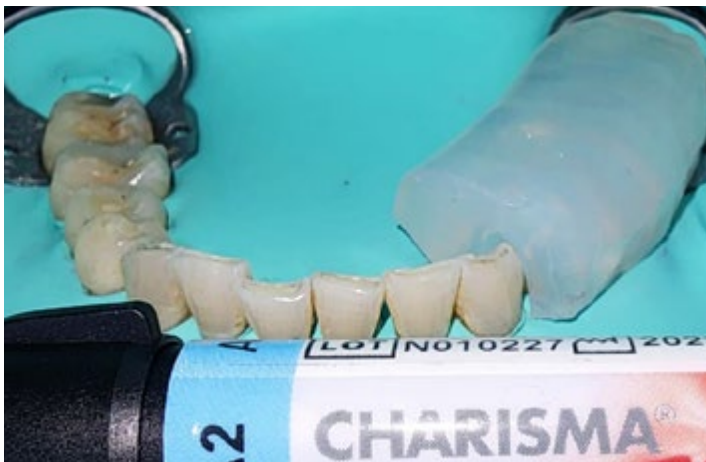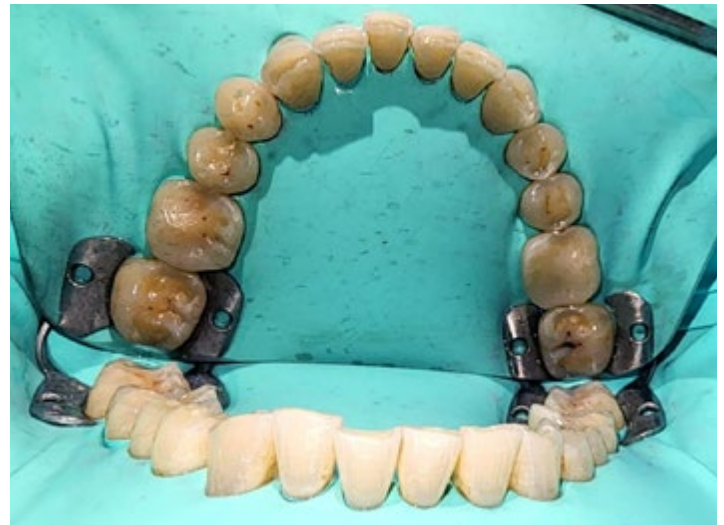Se realizó revisión oclusal utilizando papel de articular de 200 y 100 micras, efectuando ajustes finos en oclusión, guía anterior

y guías caninas, con el objetivo de establecer una oclusión funcional y estable para el paciente.

Posteriormente, se realizó escaneo intraoral para la elaboración de una guarda biorrelajante fresada en PMMA.

Cita número 5

Se evaluó la percepción del paciente respecto al tratamiento y el cumplimiento de sus expectativas. Finalmente, se entregó la guarda oclusal con el fin de proteger las restauraciones, mantener el equilibrio oclusal y favorecer una estabilidad adecuada a largo plazo.



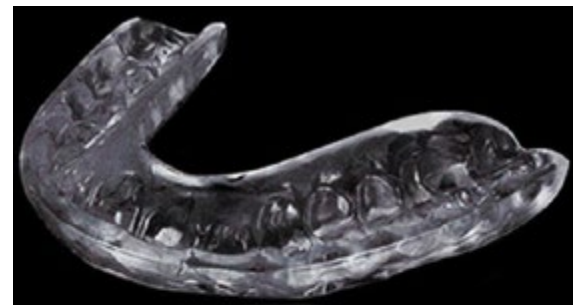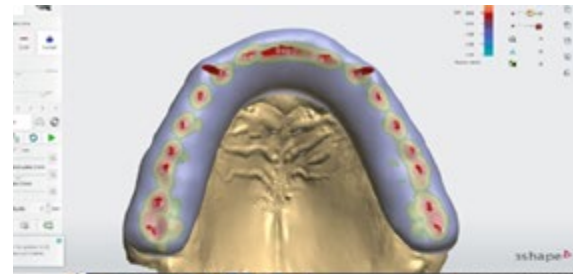

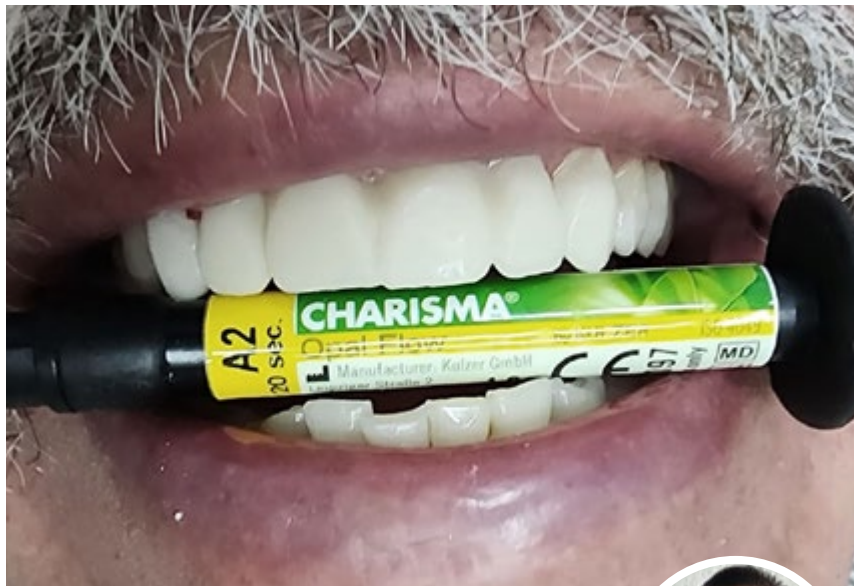
KULZER
MITSUI CHEMICALS GROUP

En la actualidad, la evolución de las resinas compuestas y el uso de tecnologías como el escaneo intraoral y el encerado digital nos permiten ofrecer tratamientos que anteriormente solo podían realizarse mediante desgaste significativo de estructura dental y con costos elevados para el paciente.

Comprender al paciente y hacerle saber que la calidad de vida está directamente relacionada con una salud bucal adecuada también representa un reto, el cual puede superarse mediante protocolos de trabajo bien establecidos y el uso de materiales de alta calidad como los de KULZER.

Con ellos es posible lograr resultados predecibles y satisfactorios a largo plazo, generando confianza tanto en el paciente como en el clínico. Estos materiales aportan seguridad al abordar rehabilitaciones complejas que, siguiendo protocolos adecuados para cada caso, pueden ejecutarse de manera controlada y eficiente.



Dr. Kenneth Zamudio García / México
©kennzaga



Cirujano dentista con más de 13 años de experiencia, especializado en odontología restauradora y mínimamente invasiva. Cuenta con una sólida formación clínica y administrativa, complementada por una constante actualización académica. A lo largo de su trayectoria ha combinado el ejercicio privado con cargos en el sector público, participando activamente en programas de salud bucal.

Actualmente es Key Opinion Leader (KOL) de Kulzer México, participando en la evaluación, capacitación y difusión de materiales dentales de vanguardia, lo que lo posiciona como un referente dentro del gremio odontológico nacional.

El desarrollo de este caso clínico no hubiera sido posible sin el apoyo del Dr. Daniel Rivera de Kulzer México, del Dr. Kevin Chacón y su excelente laboratorio, y, de manera muy especial, de mi paciente "Don Berna", quien con este tratamiento me permitió no solo cumplir un objetivo clínico, sino también forjar una amistad entrañable y desinteresada que me motivó a dar lo mejor de mí para alcanzar el resultado que esperaba y merecía.

Agradezco a Kulzer México por brindarme nuevamente la oportunidad de publicar un caso que me llena de orgullo y satisfacción, en el cual puse todo mi empeño y dedicación bajo la filosofía de "menos es más", promoviendo una odontología más humana y clínica, donde el paciente siempre sea la prioridad, y que hoy se ha convertido también en un curso exitoso dentro del área de enseñanza de mi casa Kulzer México.



Confección de *Dentadura total*

Dr. Pedro Gámez / México

La resina acrílica como base de soporte de los dientes artificiales y medio de fijación sobre el reborde residual del paciente representa uno de los avances más significativos en la historia de la rehabilitación protésica total. Desde su introducción por Wright en 1937, este material revolucionó las técnicas de confección de dentaduras, convirtiéndose hacia mediados del siglo XX en el material de elección para la elaboración de bases protésicas.

La amplia aceptación de la resina acrílica se debió principalmente a su capacidad de superar las limitaciones de los materiales utilizados anteriormente, ofreciendo mejores propiedades mecánicas, estabilidad dimensional, estética y comodidad para el paciente. No obstante, el proceso de polimerización siempre ha sido un factor crítico, ya que influye directamente en la calidad final de la prótesis.

Aspectos como la porosidad, la adaptación de la base protésica, el contenido de monómero residual y las alteraciones dimensionales que afectan la oclusión han sido ampliamente estudiados con el objetivo de optimizar los resultados clínicos. Estos avances científicos han permitido mejorar las propiedades físicas y mecánicas de las dentaduras totales. Sin embargo, más allá de la mejora en las propiedades del material, existe una necesidad constante de optimizar los procesos de confección, haciéndolos más eficientes, predecibles y accesibles.

Un número importante de pacientes que requieren dentaduras totales pertenece a grupos socioeconómicos con recursos limitados, lo que impulsa la búsqueda de métodos de trabajo que permitan reducir tiempos y costos sin comprometer la calidad clínica.

En este contexto, el perfeccionamiento de técnicas de polimerización térmica controlada ha representado un avance importante, al permitir ciclos de procesamiento más eficientes y uniformes, manteniendo las propiedades físicas del material y favoreciendo una producción más racional en el laboratorio dental.

Fundamentos de la polimerización térmica controlada de resinas acrílicas

El metil metacrilato (MMA), monómero utilizado en la polimerización de las resinas acrílicas, es un material líquido a temperatura ambiente que, bajo condiciones térmicas controladas, inicia una reacción química que da lugar a la formación de cadenas poliméricas.

Durante este proceso, la correcta aplicación del calor permite una activación homogénea del material, favoreciendo una polimerización adecuada tanto en las zonas internas como externas de la base protésica.

La correcta gestión de la temperatura y del tiempo de exposición resulta fundamental para evitar defectos como porosidades, tensiones internas o exceso de monómero residual.

El uso de muflas fabricadas con materiales compatibles con este tipo de procesamiento térmico ha permitido una mayor precisión en la reproducción de la anatomía protésica y una mejor estabilidad dimensional del producto final.

Numerosos estudios científicos han demostrado que, cuando se respetan los protocolos adecuados de potencia y tiempo indicados por los fabricantes, las propiedades físicas y mecánicas de las resinas acrílicas obtenidas mediante estos procesos térmicos controlados son comparables —e incluso superiores en algunos aspectos— a las obtenidas mediante métodos tradicionales.



Técnica clínica y de laboratorio

Una vez realizada la prueba en cera de la dentadura total en boca del paciente, y verificados los parámetros de fonética, estética y oclusión, la prótesis se retorna al modelo de trabajo o modelo fisiológico.

Mediante un golpe controlado se desprende de la platina de montaje y se sella cuidadosamente toda la periferia con cera, con el objetivo de evitar la infiltración de yeso durante el proceso de enmuflado.

Técnica de Polimerización

1. Inclusión en mufla

La polimerización se inicia con la inclusión del modelo de trabajo con los dientes

artificiales montados en cera dentro de la mufla. La mufla y la contramufla se separan; la mufla fijará el modelo de trabajo y la contramufla permitirá reproducir la superficie externa de la prótesis. Los tornillos deben retirarse de ambas partes.

2. Aplicación del yeso

Se aplica yeso tipo II correctamente espaturado dentro de la mufla. El modelo de trabajo se posiciona en el centro, cuidando que el yeso cubra completamente el modelo sin invadir la cera.

3. Conformación de superficies expulsivas

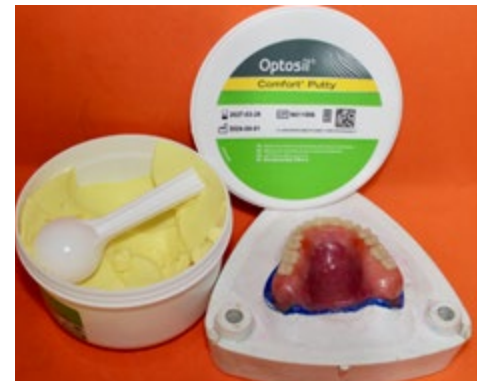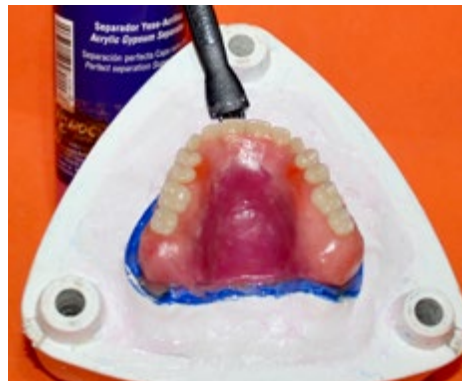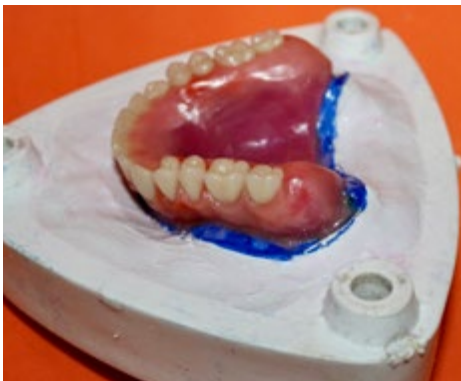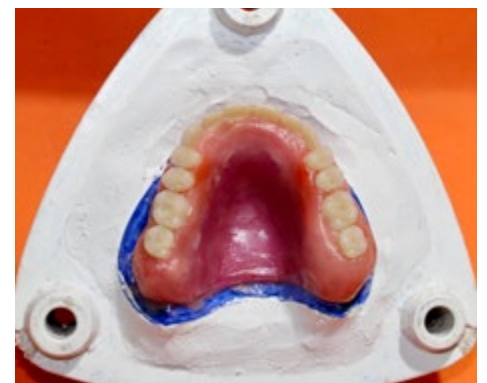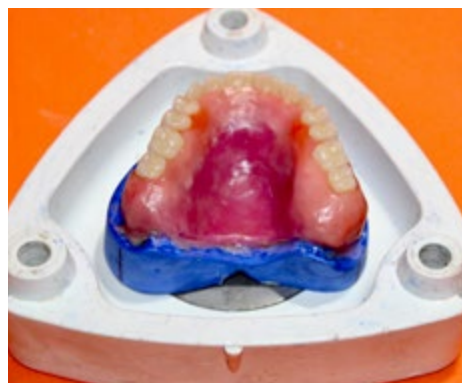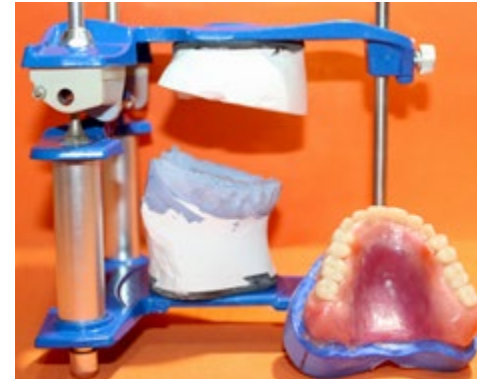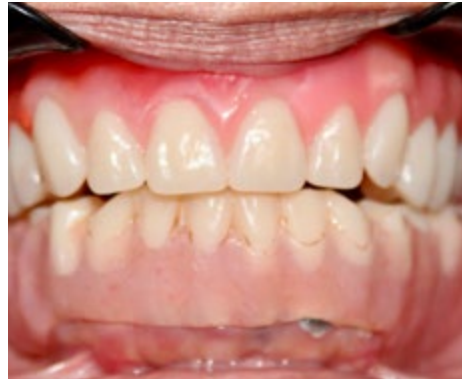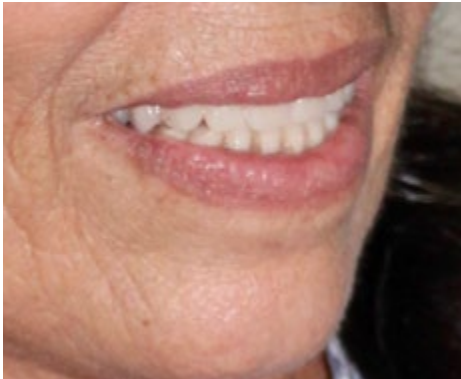Se eliminan irregularidades del yeso y

se conforma una superficie expulsiva que facilite la separación entre mufla y contramufla. Posteriormente, se aplica separador yeso/acrílico sobre toda la superficie del yeso.

4. Confección de la muralla de silicona

Se confecciona una muralla envolviendo la superficie externa de la prótesis en cera hasta bordes incisales y cúspides correspondientes, utilizando silicón de condensación Optosil.

Antes de su fraguado se realizan retenciones internas. Este procedimiento permite una reproducción fiel de la superficie esculpida y mantiene la posición de los dientes artificiales.





5. Conformación del molde externo

Una vez polimerizada la silicona, se coloca la contramufla y se aplica yeso tipo II en pequeñas porciones y con vibración controlada.

Este molde, junto con el molde interno, delimitará la extensión final de la prótesis.

6. Eliminación de la cera.

La mufla se coloca en el horno de microondas por dos minutos a quinientos Watts de potencia para reblandecer la cera.

Posteriormente se abre la mufla y se retira completamente la placa base.

Los dientes permanecen retenidos en la muralla de silicona.

7. Limpieza completa

Es indispensable eliminar totalmente los residuos de cera del modelo y de los dientes artificiales. Cualquier remanente puede contaminar la resina acrílica y afectar su correcta polimerización y adhesión.

8. Aislamiento y acondicionamiento

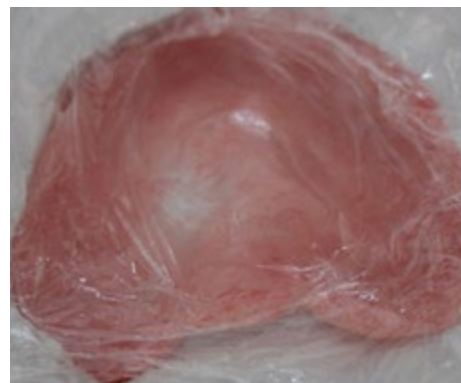
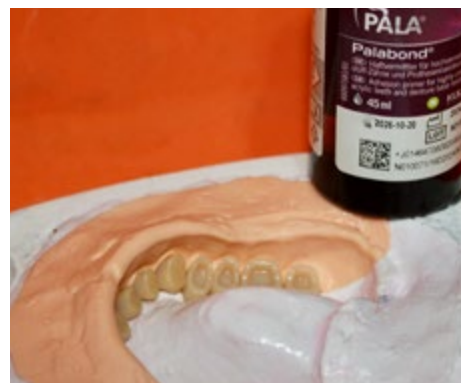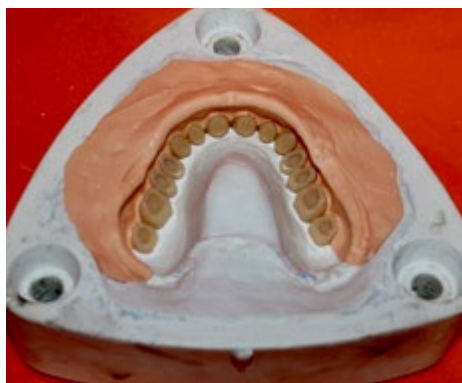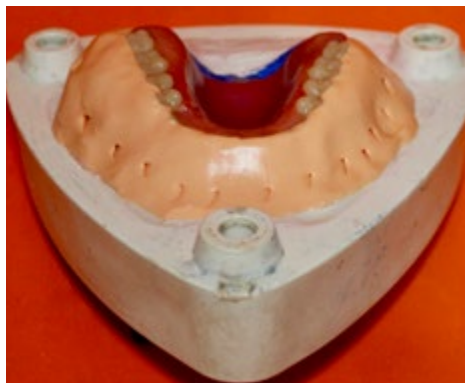Se aplica separador yeso/acrílico Aislar en toda la superficie de la mufla y contramufla. En los talones de los dientes artificiales se aplica Palabond en dos capas, respetando los tiempos indicados por el fabricante. Palabond es un medio adhesivo para mejorar la unión entre los dientes artificiales de resina y las resinas para base de las dentaduras.

9. Empaquetado de la resina acrílica

Para una dentadura total de tamaño mediano, se preparan las proporciones recomendadas de resina acrílica Paladon 65, utilizando 10 gramos de polímero por 4 ml de monómero.

En un godete o vaso Dappen se coloca primero el monómero y, posteriormente, se adiciona el polímero de forma lenta y gradual. La mezcla debe realizarse de manera suave, evitando la incorporación de aire.

Una vez preparada, la mezcla se cubre con una lámina de polietileno u otro material similar para prevenir la evaporación del monómero.





KULZER
MITSUI CHEMICALS GROUP

Al alcanzar la fase filamentosa, que es la segunda etapa de la reacción de polimerización, y ocurre aproximadamente a los 4 minutos, en seguida, la resina se recoge con el mismo polietileno y se coloca cuidadosamente sobre los dientes artificiales, asegurando una distribución uniforme del material.

10. Cierre y prensado

Se coloca la contramufla con cuidado, ejerciendo presión manual para permitir el escurrimiento uniforme de la resina.

Posteriormente, se colocan los tornillos y se atornillan de forma gradual y alternada, hasta lograr el contacto completo entre ambas partes de la mufla.

Durante este proceso puede observarse el escurrimiento controlado del exceso de resina, lo que confirma un adecuado empaquetado y prensado del material.

11. Periodo de reposo (periodo de banco)

Una vez cerrada la mufla, se deja reposar durante aproximadamente 20 minutos.

Este periodo permite el inicio controlado de la reacción de polimerización, reduciendo tensiones internas.

12. Polimerización térmica

La mufla se somete a un ciclo de polimerización térmica controlada, respetando los parámetros adecuados de tiempo y temperatura.

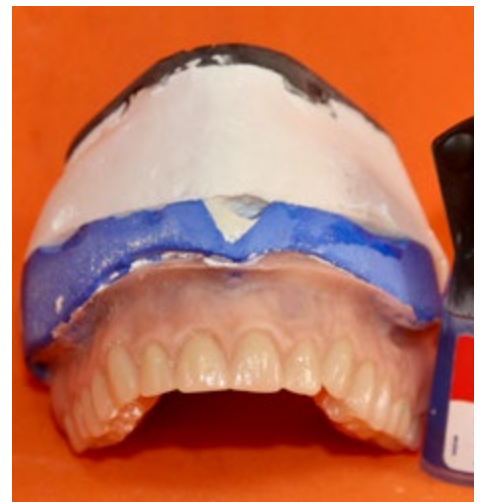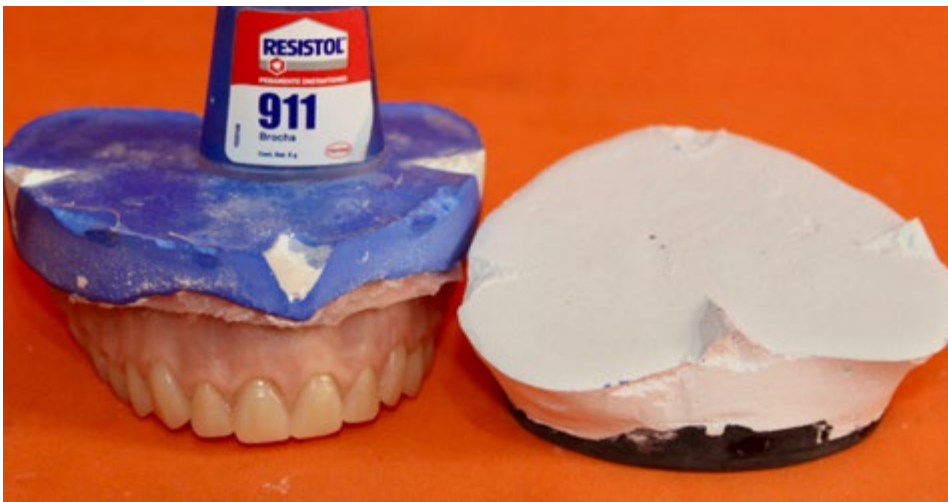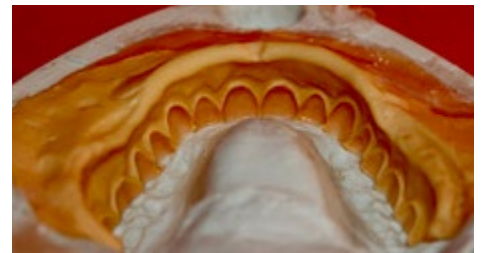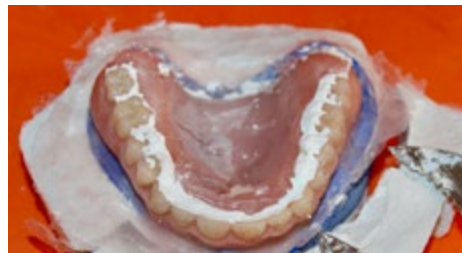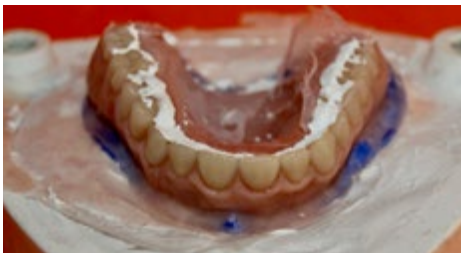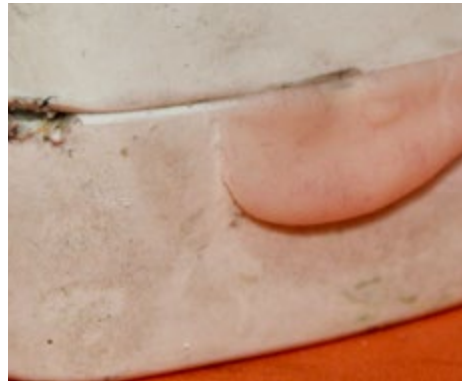13. Enfriamiento

Tras completar el ciclo térmico, la mufla se deja reposar por 20 minutos (periodo de banco), para completar la reacción de polimerización y posteriormente se enfría antes del desmuflado.

14. Desmuflado y verificación del molde

Se procede a desatornillar y abrir cuidadosamente la mufla.

En este momento se verifica que la muralla de Optosil Comfort Putty ha cumplido correctamente su función, manteniendo libre de yeso el flanco vestibular y los dientes artificiales, lo que facilita el desmuflado y preserva la integridad de la anatomía protésica.





15. Remontaje en articulador

El modelo de trabajo se fija nuevamente a la platina de montaje y se remonta en el articulador. Es común observar ligeras discrepancias oclusales.

16. Reajuste oclusal

El reajuste oclusal es un procedimiento indispensable, ya que su omisión puede alterar la Dimensión Vertical de Oclusión y, en consecuencia, la Dimensión Vertical de Reposo. Se coloca papel de articular y se manipula el articulador en movimientos de oclusión céntrica y excéntrica.

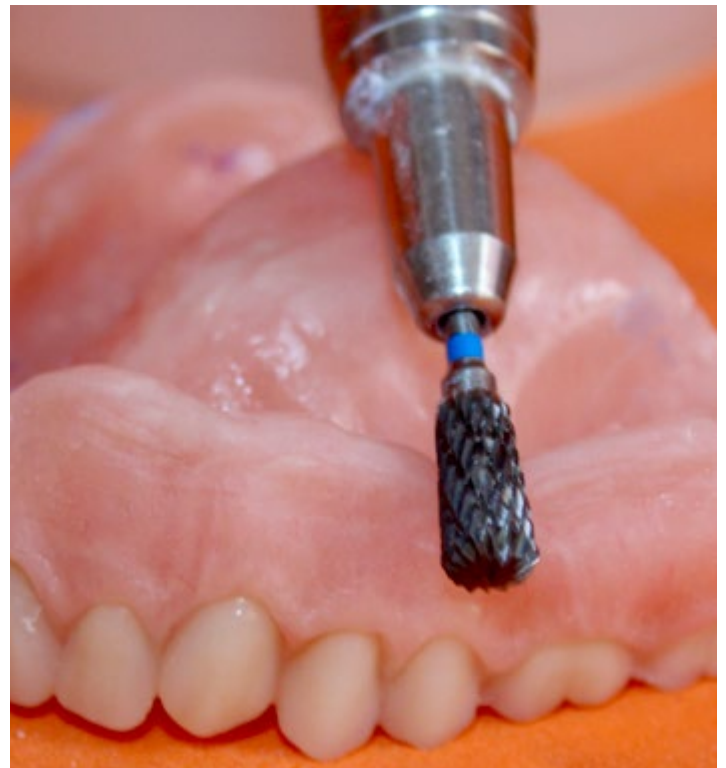
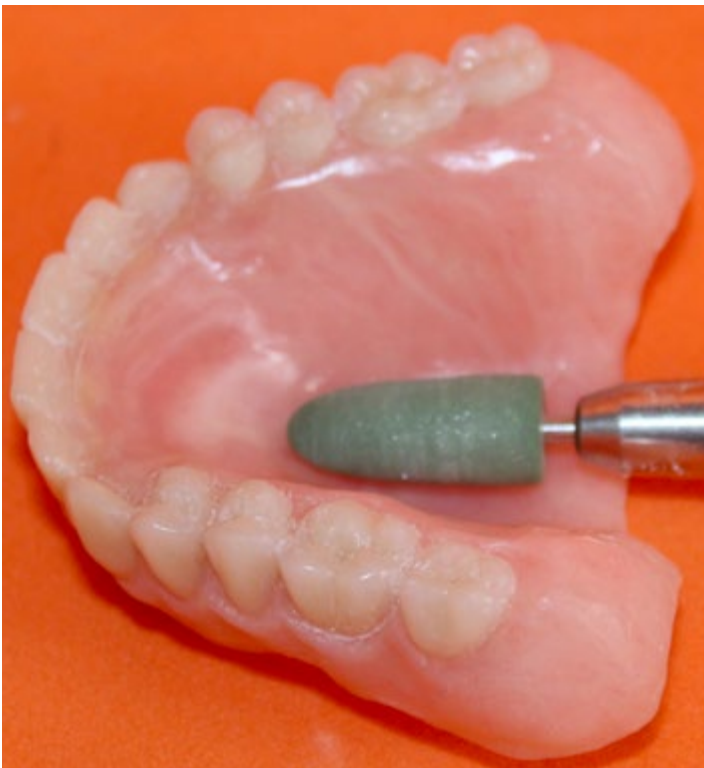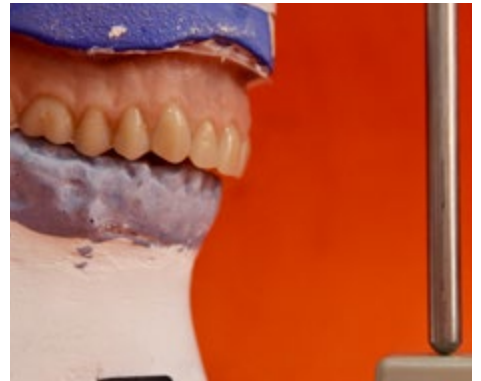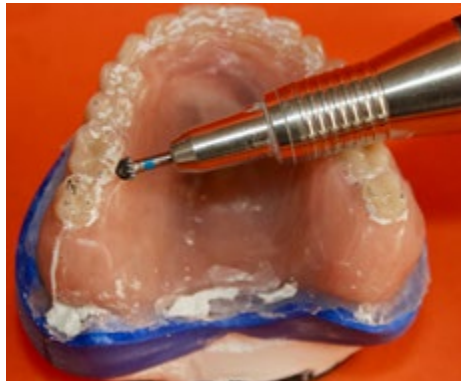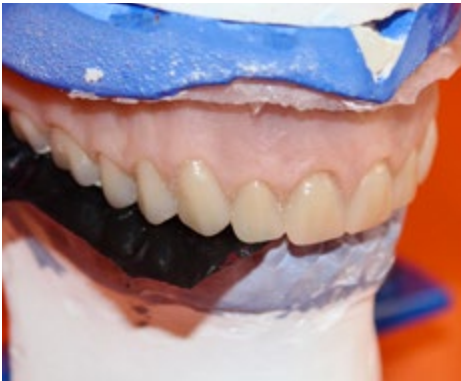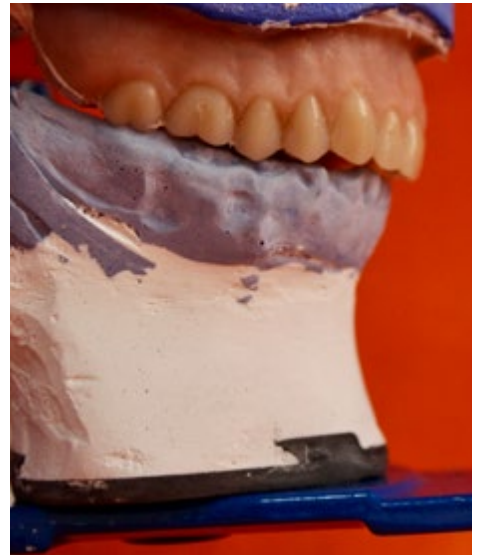Con un fresón de bola de carburo de tungsteno se eliminan cuidadosamente las interferencias oclusales hasta lograr

que el vástago contacte correctamente con la mesa incisal, asegurando una oclusión funcional y estable.

17. Recorte, acabado y pulido final

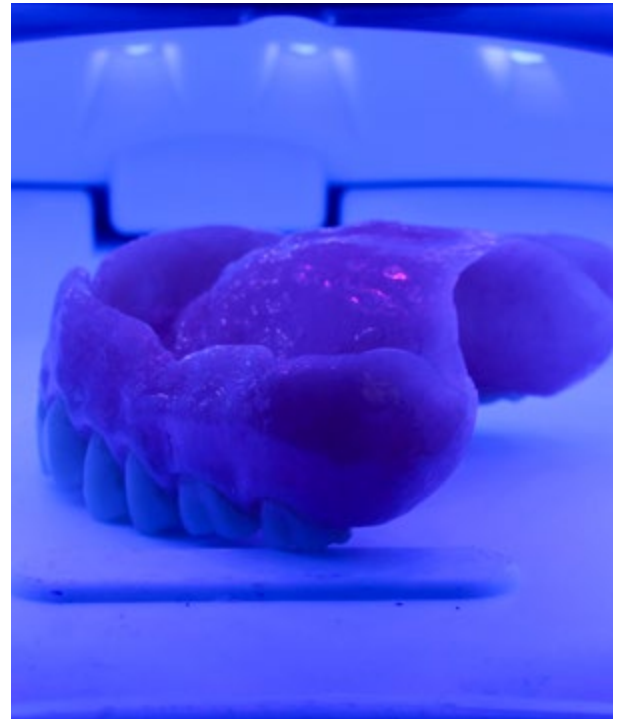
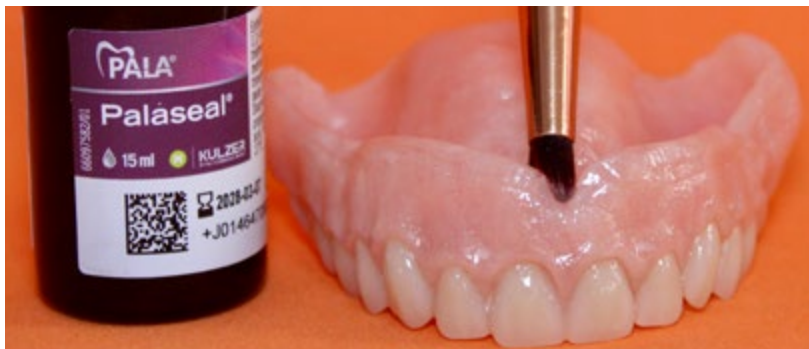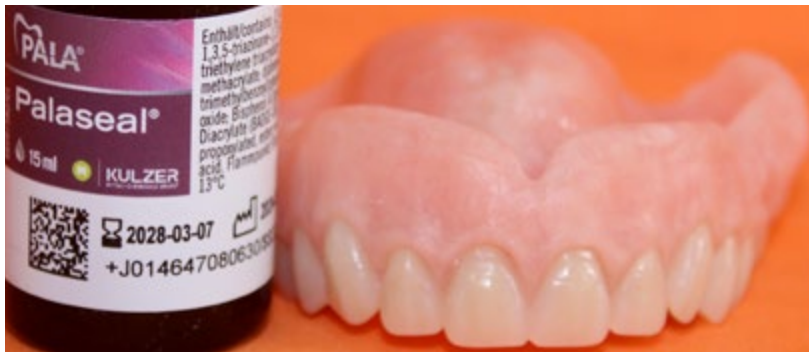Una vez concluido el reajuste oclusal, se procede al recorte de las sobreextensiones de la dentadura utilizando un fresón de carburo de tungsteno. Posteriormente se realiza el alisado y pulido con puntas de silicón.

Como paso final, se aplica Palaseal y se fotopolimeriza. Este procedimiento sella microscópicamente los microporos de la superficie acrílica, proporcionando un acabado homogéneo y un brillo final extraordinario.



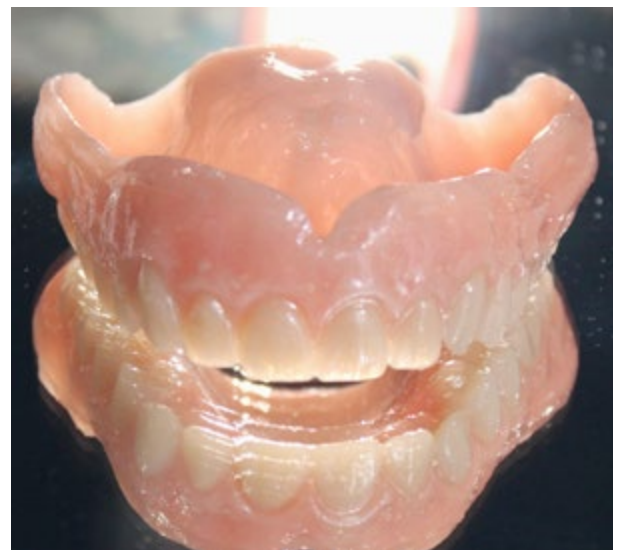
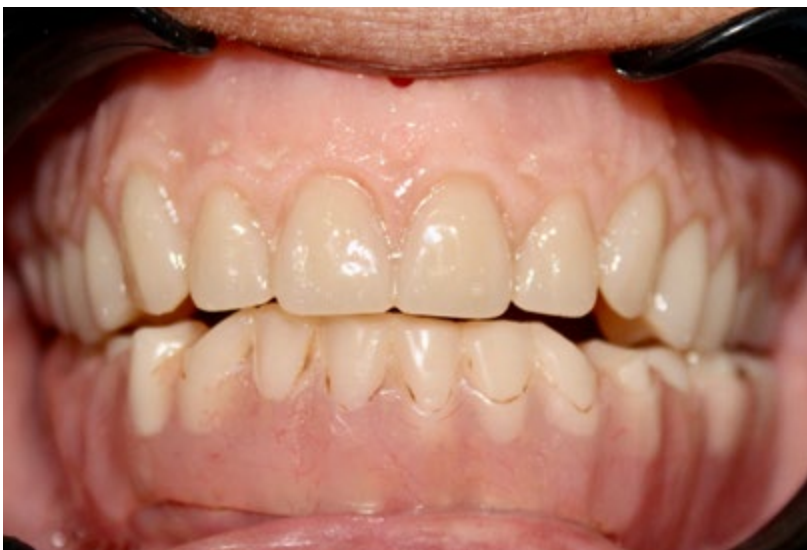
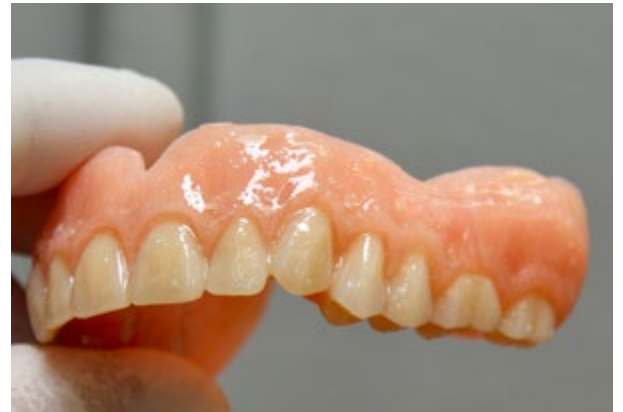KULZER
MITSUI CHEMICALS GROUP



El perfeccionamiento continuo de los materiales y técnicas empleadas en la confección de dentaduras totales constituye un objetivo fundamental en la rehabilitación protésica. Las técnicas de polimerización térmica controlada representan una alternativa eficiente, predecible y clínicamente confiable.

Estas técnicas permiten obtener bases protésicas con adecuada adaptación, estabilidad dimensional y propiedades mecánicas satisfactorias, al mismo tiempo que optimizan los tiempos de trabajo y los costos de producción. Su practicidad y eficiencia las convierten en una opción altamente recomendable dentro del laboratorio dental moderno.

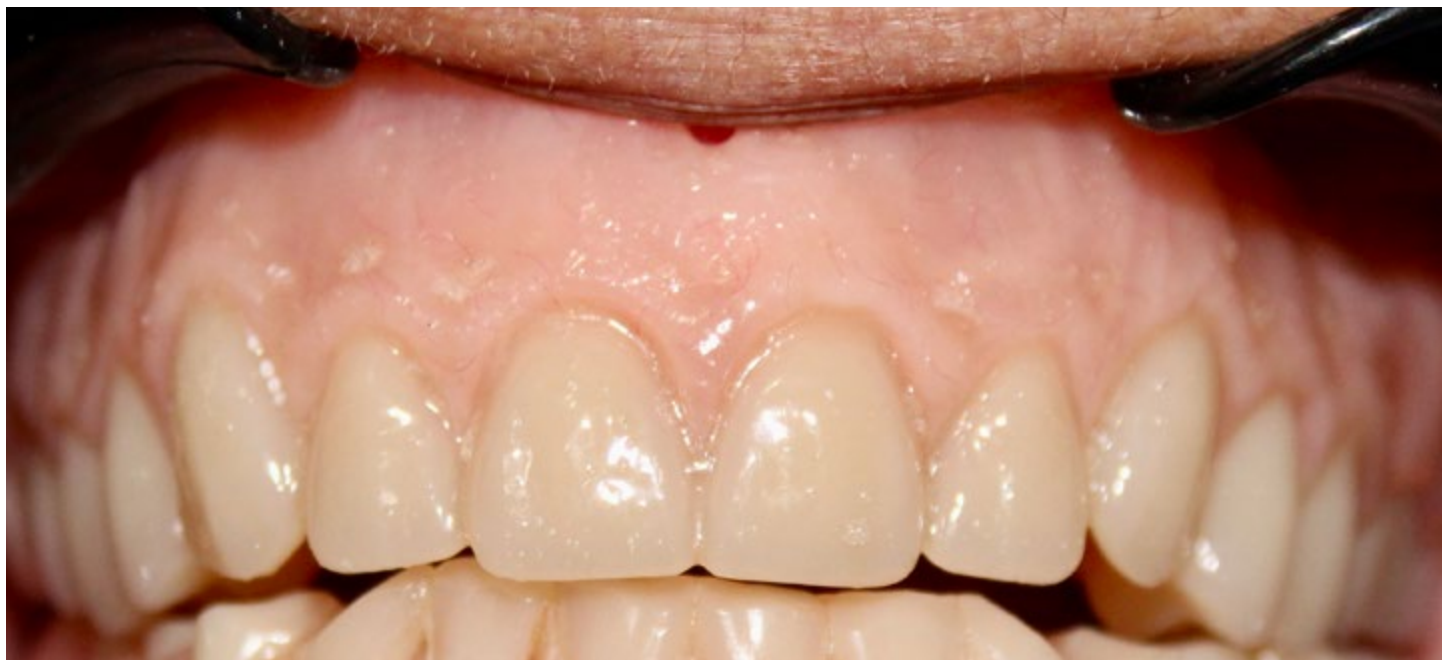
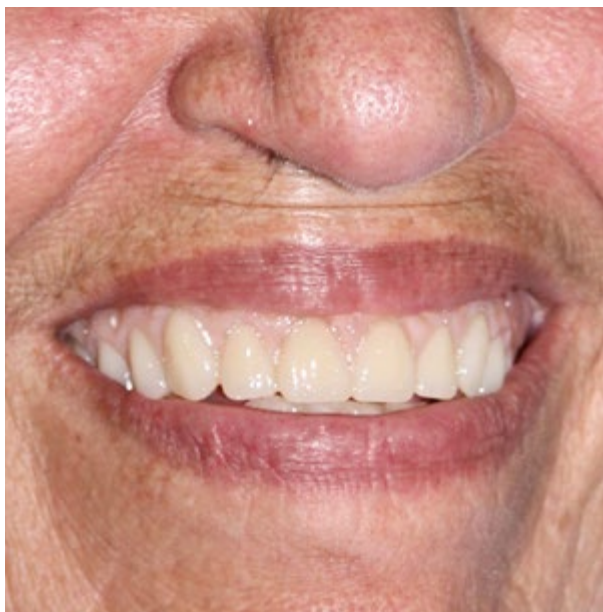


Martín Pedro Gámez Hernández / México
© *dr_pedro_gamez_*

El Dr. Pedro Gámez es Cirujano Dentista, especialista y maestro en Rehabilitación Bucal, con una sólida formación académica. Es egresado de la UABJO y realizó estudios de posgrado en Rehabilitación Bucal en la UNAM, además de obtener el grado de Maestro en la misma especialidad por la UABJO.

*Durante más de 33 años desarrolló una destacada labor académica como catedrático de la Facultad de Odontología de la UABJO, institución en la que también ocupó cargos directivos como Director y Coordinador de Posgrado. Es miembro del Consejo Mexicano de Rehabilitación Oral y Maxilofacial y de la Asociación Americana de Prostodoncia, conferencista nacional e internacional y actualmente **Líder de Opinión de Kulzer México.***



Referencias:

- ASSUNÇÃO, W. G. et al. Effect of polymerization methods and thermal cycling on color stability of acrylic resin denture teeth. J. Prost Dent., Saint Louis, v. 102, n. 6, p. 385-392, Dec. 2009
- BANERJEE, R. et al. Influence of the processing technique on the flexural fatigue strength of denture base resins: an in vitro investigation. Indian J. Dent. Res., [S.l.], v. 21, p. 391-395, 2010.
- BARBOSA, D. B. et al. Flexural strength of acrylic resins polymerized by different cycles. J. Appl. Oral Sci., [S.l.], v. 15, n. 5, p. 424-428, 2007.
- BAYRAKTAR et al. Effects of water storage of e-glass fiber reinforced denture base polymers on residual methyl methacrylate content. Appl. Biomater 70B, [S.l.], p. 161-166, 2004.
- BOECKLER, A. F. et al. Release of dibenzoyl peroxide from polymethyl methacrylate denture base resins: an in vitro evaluation. Dent. Mat. J., [S.l.], v. 2, n. 4, p. 1602-1607, 2008.
- BONATTI, M. R. et al. The effect of polymerization cycles on color stability of microwave-processed denture base resin. Journal of Prosthodontics, Philadelphia, v. 18, p. 432-437, 2009.
- CONSANI, R. et al. Effect of repeated disinfections by microwave energy on the physical and mechanical properties of denture base acrylic resins. Braz Dent. J., [S.l.], v. 20, n. 2, p. 132-137, 2009.
- CONSANI, R. L. X. et al. Influence of simulated microwave disinfection on complete denture base adaptation using different flask closure methods. J. Prosthet Dent., Saint Louis, v. 97, p. 173-178, 2007.
- COMPAGNONI, M. A. et al. The effect of polymerization cycles on porosity of microwave-processed denture base resin. J. Prosthet Dent., Saint Louis, v. 91, p. 281-285, 2004.
- FAOT, F. et al. Fractographic analysis, accuracy of fit and impact strength of acrylic resin. Braz Oral Res., [S.l.], v. 22, n. 4, p. 334-339, 2008.
- FAOT, F. et al. Impact strength and fracture morphology of denture acrylic resins. J. Prosthet Dent., Saint Louis, v. 96, p. 367-373, 2006.
- GOIATO, M. C. et al. Effect of polishing methods on the porosity and hardness of thermocycled acrylic resins. Rev. Odontol. UNESP, São Paulo, v. 35, n. 1, p. 47-52, 2006.
- LAIA, C. P. et al. Morphology and properties of denture acrylic resins cured by microwave energy and conventional water bath. Dent. Mat. J., [S.l.], v. 20, p. 133-141, 2004.
- MACHADO, A. L. et al. Hardness and surface roughness of reline and denture base acrylic resins after repeated disinfection procedures. J. Prosthet Dent., Saint Louis, v. 102, p. 115-122, 2009.
- PERO, A. C. et al. Influence of Microwave Polymerization Method and Thickness on Porosity of Acrylic Resin. Journal of Prosthodontics, Philadelphia, v. 17, p. 125-129, 2008



Rectificado de bordes

en un solo paso

Una técnica rápida, precisa y cómoda

Dr. Daniel Rivera / México

El rectificado de bordes o sellado periférico es un procedimiento clave en prostodoncia total para lograr una adaptación óptima del portaimpresión y garantizar la estabilidad de la futura prótesis. Tradicionalmente realizado con modelina o siliconas pesadas, este paso puede ser incómodo para el paciente y demandante en tiempo clínico. En este artículo presentamos una técnica alternativa innovadora: la impresión fisiológica y el sellado periférico en un solo paso, utilizando un silicón por adición de consistencia mediana.

El rectificado de bordes: Fundamento y limitaciones de las técnicas tradicionales

El rectificado de bordes (sellado periférico) es una técnica dinámica destinada a registrar los movimientos funcionales de músculos y frenillos sobre los márgenes de la cucharilla individual. Su propósito es crear un sellado periférico eficaz que evite la entrada de aire, mejore la retención y asegure la estabilidad de la prótesis total.

Tradicionalmente se utiliza modelina de baja fusión o silicona de adición pesada sobre los bordes del portaimpresión y, posteriormente, llevando la cucharilla a boca para ejecutar movimientos funcionales (labios, carrillos, lengua).

Sin embargo, ambas alternativas presentan limitaciones:

Modelina

- Tiempo de trabajo reducido.
- Incomodidad para el paciente debido a la temperatura requerida para moldear el material.

Silicona pesada

- Mejor tiempo de manipulación.
- Periodos prolongados de polimerización en boca (hasta 5 minutos), lo que incrementa la incomodidad del paciente y el tiempo de sillón.

Estas desventajas han impulsado la búsqueda de alternativas que optimicen la experiencia del paciente y la eficiencia clínica del odontólogo.

Una propuesta innovadora: Impresión fisiológica + rectificado de bordes en un solo paso

Esta técnica consiste en realizar simultáneamente la impresión fisiológica y el sellado periférico utilizando VarioTime Monophase, un silicón por adición de consistencia mediana (Shore A 58).

Gracias a su tiempo extendido y variable de trabajo, este material permite:

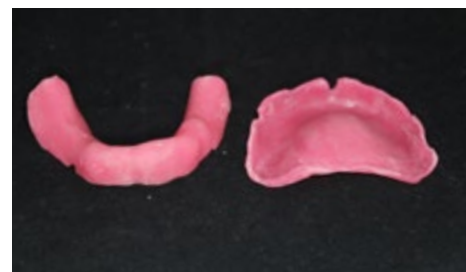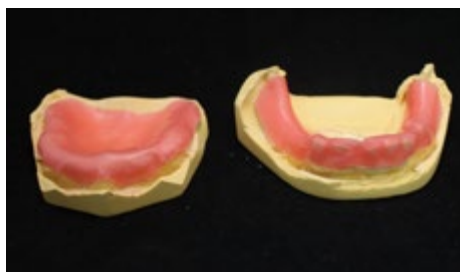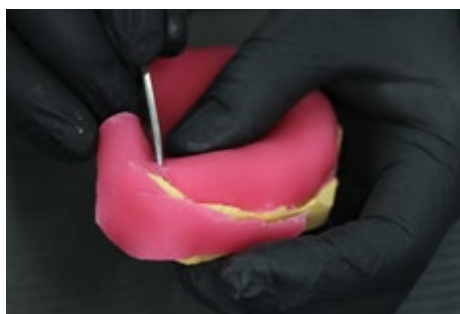- Colocar una capa uniforme en todos los bordes del portaimpresión sin que escurra.
- Registrar con gran precisión los movimientos funcionales.
- Retirar la impresión en tan solo **2:30 minutos**, sin sacrificar exactitud.

El resultado es una impresión de alta fidelidad del fondo de saco y del postdam, en mucho menos tiempo y con mayor confort para el paciente.

Paso a paso de la técnica

1. Confección del portaimpresión individual

- Utilizar láminas preformadas de resina Palatray XL de Kulzer.
- Colocar una lámina de cera toda estación de 3mm como espaciador.
- Dejar 1mm de separación entre el borde de la cucharilla y el fondo de saco.





2. Aplicación del adhesivo

Aplicar Adhesivo Universal de Kulzer tanto en la parte interna como en la externa del portaimpresión. Esto evita desplazamientos del silicón al retirar la impresión, lo que asegura una máxima exactitud en los bordes.

3. Colocación del material de impresión

Con la pistola mezcladora y su cánula correspondiente, aplicar Variotime Monophase en una capa generosa sobre todo el borde del portaimpresión, incluyendo el postdam.

4. Registro fisiológico dinámico

- Insertar la cucharilla en boca.
- Solicitar al paciente movimientos funcionales: labios, carrillos y lengua.

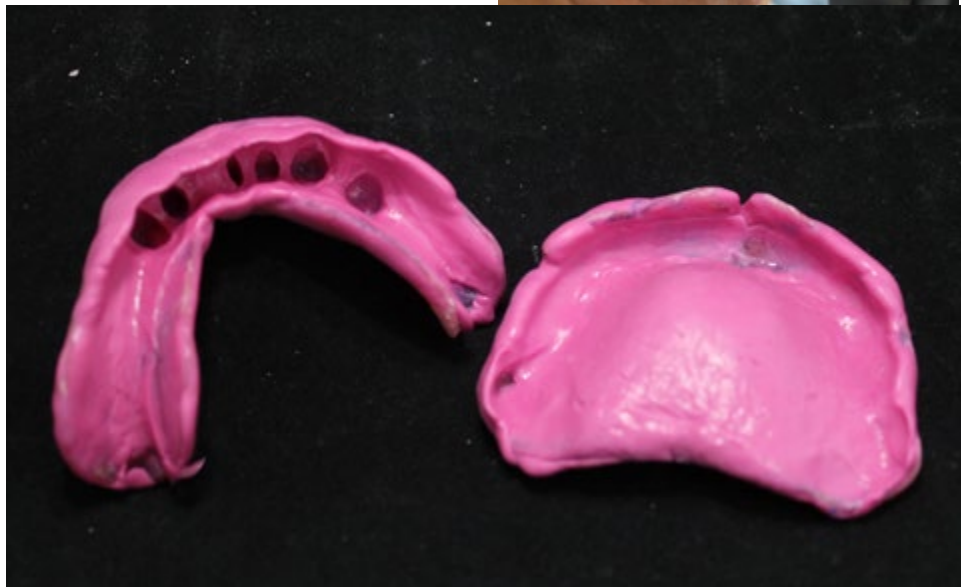
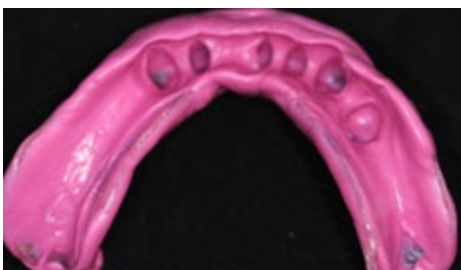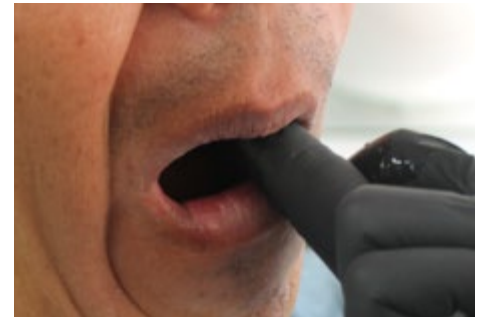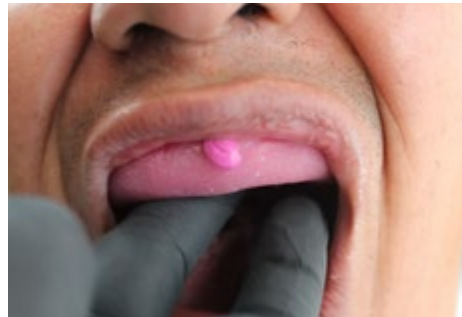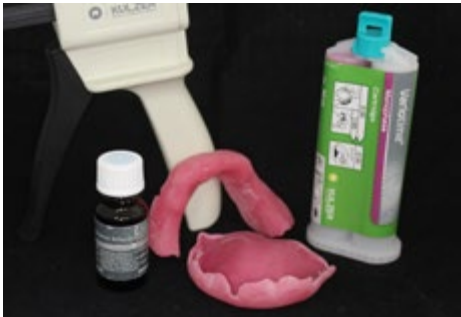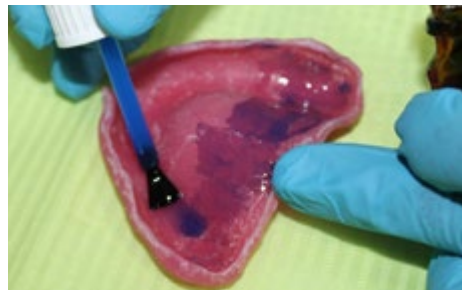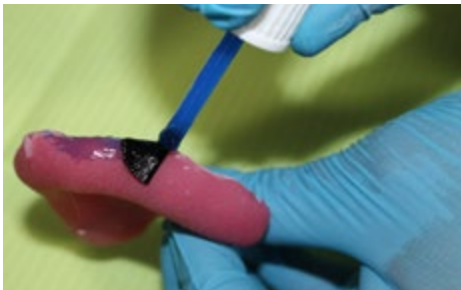
En 3:30 minutos se obtiene una impresión completa, precisa y funcional del fondo de saco y del postdam.

Usar Variotime Monophase representa una alternativa clínica moderna, eficiente y completamente viable frente a los métodos convencionales de rectificado de bordes.

Beneficios principales:

- Reducción significativa del tiempo en boca.
- Mayor comodidad para el paciente.
- Excelente definición anatómica y funcional.
- Procedimiento más rápido, limpio y clínicamente predecible.

Esta técnica ofrece al odontólogo una solución integral para mejorar la eficiencia en la consulta y, a su vez, la experiencia del paciente durante la confección de prótesis totales.



Variotime®

Libertad de Impresión.

El innovador silicón por adición que se adapta a su estilo personal!

- » **Su tiempo:** Variotime® viene con un concepto de tiempo variable lo cual le proporciona mayor flexibilidad para fijar el tiempo de trabajo.
- » **Su certeza:** Variotime® combina un desempeño y características extraordinarias con más de 25 años de experiencia en la fabricación de silicones por adición.
- » **Su comodidad:** El mezclado automático con el sistema Dynamix® speed se traduce en un ahorro importante de tiempo y resultados reproducibles.



Salud bucal en las mejores manos.



AGUASCALIENTES

Aguascalientes	Depósito Dental Santa Fe	449.146.4030
Aguascalientes	Depósito Dental Stanford	449.200.2009

BAJA CALIFORNIA

Tijuana	Depósito Dental inK	664.973.1096
---------	---------------------	--------------

CHIAPAS

Tuxtla Gutiérrez	Depósito Dental Puebla	961.612.0435
------------------	------------------------	--------------

CHIHUAHUA

Ciudad Juárez	LEOZ Depósito Dental	656.626.0670
Ciudad Juárez	Multydent	656.632.6195

COAHUILA

Torreón	Promovago de la Laguna	871.793.9001
---------	------------------------	--------------

CIUDAD DE MÉXICO

Benito Juárez	Dental Portales	56.1136.5314
Benito Juárez	Depósito Dental Villa de Cortés	55.5590.2165
Benito Juárez	Depósito Dental Xola	55.5696.0325
Coyoacán	Comercializadora Dental Spee	55.3990.3435
Coyoacán	Tutti Dental	55.5658.9372
Coyoacán	Depósito Dental Plaza Copilco	55.2134.2352
Cuauhtemoc	Depósito Dental El Roble	55.3141.4967
Gustavo A. Madero	Depósito Dental Álvarez	55.5760.0820
Gustavo A. Madero	Depósito Dental Roentgen	55.5737.0075
Venustiano Carranza	Dental Gómez Farías	55.5571.3121
Iztacalco	Productos Dentales Tovar	55.5696.0912
Iztapalapa	Depósito Dental Ludy	55.4158.5958
Iztapalapa	Depósito Dental Bruno	55.7267.5071
Xochimilco	Depósito Dental Iztalia	55.1506.9268

ESTADO DE MÉXICO

Coacalco	Depósito Dental Plaza Magdalena	55.5865.8723
Cuautitlán Izcalli	Depósito Dental Depodent	55.5868.1936
Naucalpan	Distribuidora Valcro	55.5393.1081
Nezahualcoyotl	Depósito Dental Del Real	44.3597.2036
Texcoco	Depósito Dental Olivares	59.5954.0477
Tlalnepantla	Dental Depot Satelite	55.5398.4557
Tlalnepantla	Depósito Alher	55.5565.5938
Tlalnepantla	Depósito Dental del Valle	55.5362.5426
Tlalnepantla	Depósito Dental Prado	55.5388.7042
Toluca	Depósito Dental Pleyadent	722.219.8529

GUANAJUATO

Irapuato	Depósito Dental Celeste	462.624.7565
Irapuato	Depósito Dental Gardent	462.623.1695
Irapuato	Depósito Dental Stanford	462.243.0013
Irapuato	Depósito Dental Vacnor	462.626.1351
León	Alvane Dental	477.711.1013
León	Depósito Dental León	477.718.7081
León	Depósito Dental Gardent	477.717.2007

GUERRERO

Acapulco	Distribuidora Dental del Sur	744.486.6668
----------	------------------------------	--------------

JALISCO

Guadalajara	Balbino Guridi	331.202.0624
Guadalajara	Bodega Dental del Sol	333.826.9360
Guadalajara	Copidental	331.377.6190
Guadalajara	Depósito Dental Ramos	333.827.3011
Guadalajara	FT Dental	333.657.1978
Guadalajara	Juan Carlos Hernández Arauza	333.618.1306
Guadalajara	Medi-Dental S.A. de C.V.	333.618.5710
Guadalajara	Omega Dental S.A. de C.V.	333.638.8889
Zapopan	Artec	334.593.7844

MICHOACÁN

Morelia	Amenta Dental	443.312.1733
Morelia	Depósito Dental Alodent	443.234.8621
Morelia	Depósito Dental del Real	443.324.5472
Morelia	Valencia Productos Dentales	443.314.8325

MORELOS

Cuernavaca	Dental Gómez Farías	777.318.7322
Cuernavaca	Mundident	777.318.4287
Jiutepec	Depósito Dental Odontotec	777.319.0696

NAYARIT

Tepec	Depósito Dental los Portales	311.212.6510
-------	------------------------------	--------------

NUEVO LEÓN

Monterrey	Multident	818.333.0098
Monterrey	Prodonsa	818.333.4486

OAXACA

Oaxaca	Dental CU	951.506.0122
Oaxaca	Dental Universidad	951.506.0798
Oaxaca	Depósito Dental Juquilita	951.238.7012

PUEBLA

Puebla	Depósito Dental Mildent	222.240.3608
Puebla	Depósito Keiko Dental 1	222.243.8687
Puebla	Depósito Keiko Dental 2	222.243.3253

QUERÉTARO

Querétaro	Depósito Dental Azul	442.349.4693
Querétaro	Depósito Dental Feregrino	442.215.7053
Querétaro	Depósito Dental KOH	442.215.2999
Querétaro	Distribuidora Dental García Velez	442.589.7221
Querétaro	Depósito Dental Plaza del Sol	442.403.8726
Querétaro	Depósito Dental JF	442.553.3247
San Juan del Río	Depósito Dental Yauri	427.236.8438

QUINTANA ROO

Cancún	Depósito Dental Express	998.884.9101
Cancún	Vital Dental	998.898.3374

SAN LUIS POTOSÍ

San Luis Potosí	Corporación Dental Stanford	444.814.5813
San Luis Potosí	Productos dentales y servicios radiológicos	444.817.8729

SINALOA

Culiacán	Paliza Dental	667.716.1934
Culiacán	Depósito Dental Obregón	667.455.3332

TABASCO

Villahermosa	Depósito Dental Promadent	993.312.2954
Villahermosa	DM Depósito	993.360.1019

TLAXCALA

Chautempan	Depósito Dental del Ahorro	246.148.9130
------------	----------------------------	--------------

VERACRUZ

Boca del Río	Depósito Dental Juan Pablo II	229.927.0400
Fortín de las Flores	Depósito Dental del Golfo	271.405.7421
Poza Rica	Depósito Médico Dental Juárez	782.822.3241

YUCATÁN

Mérida	Depósito Dental Promadent	999.924.8760
Mérida	Depósito Dental Rulydent	999.277.3803

ZACATECAS

Guadalupe	Distribuidora Dental García Velez	492.923.4955
Zacatecas	Depósito Dental Santa Anita	492.140.3257

